CASO CLINICO

Area di contatto mediante sistema di matrici Strata-G™

Dott. Vincenzo
Attanasio

Ottimizzare la forma, la bombatura ed il profilo di emergenza di una parete interprossimale è la fase più delicata dell'intero workflow conservativo in presenza di lesioni di classe II. In questo caso è stata trattata la lesione a carico della parete mesiale dell'elemento 16.

Garrison
Dental Solutions

150 DeWitt Lane
Spring Lake, MI USA
49456

contactme@garrisondental.com
www.**garrisondental**.com/it

Figura 1: Visione preoperatoria di quadrante 1. Elemento 16 affetto da lesione cariosa a carico della parete mesiale

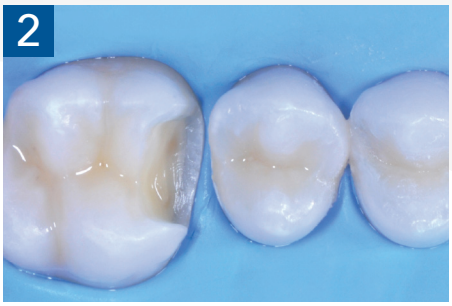

Figura 2: Apertura e rifinitura del box interprossimale mesiale dell'elemento 16

Figura 3: Adattamento di una matrice Strata-G™ ST175 viola. Il rivestimento antiaderente colorato consente una perfetta visione dell'adattamento marginale della matrice al gradino cervicale. Alla matrice viene combinato l'uso di un cuneo inteprossimale azzurro ed anellino separatore short Strata-G™.

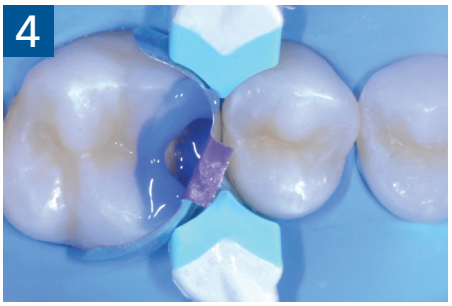

Figura 4: Mordenzatura selettiva dello smalto

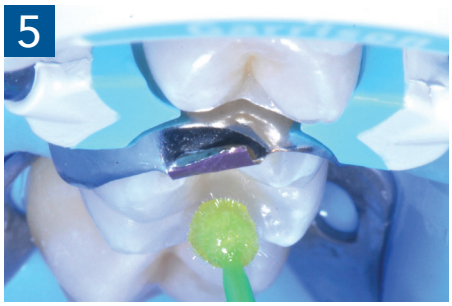

Figura 5: Applicazione di un adesivo universale

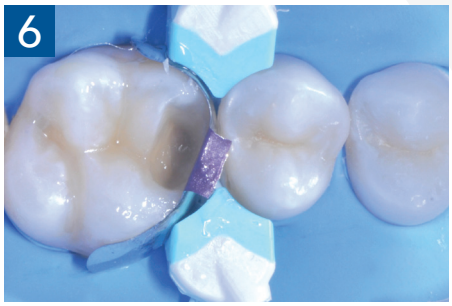

Figura 6: Ripristino della parete interprossimale mesiale del 16 secondo la centripetal build up technique

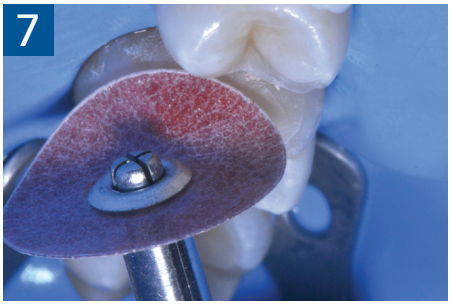

Figura 7: Rifinitura mediante dischetti abrasivi delle aree coronali e buccolinguali all'area di contatto



Figura 8: Lucidatura dell'area cervicale mediante sistema FitStrip™

Figura 9: Ripristino anatomico e funzionale della parete mesiale dell'elemento 16

Figura 10: Visione occlusale della ricostruzione rifinita e lucidata

Figura 11: Dettaglio linguale dell'anatomia conferita alla parete interprossimale dal sistema di matrici Strata-G™

Garrison
Dental Solutions

150 DeWitt Lane
Spring Lake, MI USA
49456

contactme@garrisondental.com
www.garrisondental.com/it