

Direkte Seitzahn-Versorgung: Schneller und effizienter

| Dr. Martin von Sontagh

Die Zahnmedizin verlangt nach immer einfacheren und schnelleren Anwendungsmaterialien, ohne dabei an Qualität einbüßen zu müssen. Jetzt gibt es einen Haftvermittler, der diesen Anforderungen gerecht wird.

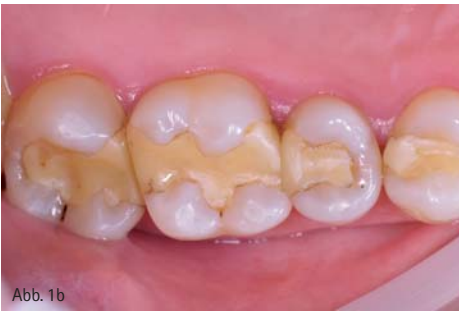
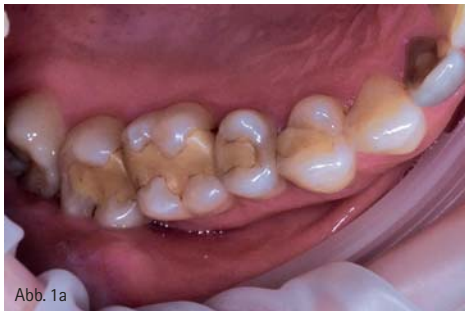
Abb. 1a und 1b: Die Ausgangssituation mit Kariesläsionen und alten Füllungen an Zahn 14 bis 17.

Ein lichthärtendes Einkomponenten-System für direkte und indirekte Versorgungen ist Adhese® Universal von Ivoclar Vivadent. Das Besondere an Adhese Universal: Der Behandler kann entscheiden, ob er den Haftvermittler im Total-Etch-Verfahren, als selbstätzendes Adhäsiv oder nach einer selektiven Schmelzätzung anwendet.

Patientenfall

Die 30-jährige Neupatientin stellte sich in der Praxis mit alten Füllungen vor, unter der sich kariogene Läsionen befanden (Abb. 1a und 1b). Zudem verfügten die alten Füllungen über kein Höcker- und Fissurenrelief, welche ich im Zuge der Vier-Quadranten-Versorgung mitaufgebaut habe. Nach Ansicht des Autors eignen sich Composite-Materialien

auch bestens für den Seitenzahnbereich, da sich die Zähne rekonstruieren lassen, ohne viel Zahnsubstanz opfern zu müssen. Das effiziente Vorgehen und die bessere Patienten-Compliance sind Fürsprecher für moderne Composites.

Klinisches Vorgehen

Die Füllungen und die kariogene Substanz wurden entfernt und in einem nächsten Schritt der Kofferdam (Abb. 2) angebracht. Nun liegt es beim Anwender, welche Vorgehensweise er mit Adhese Universal für den Verbund zwischen Composite und Zahn wählt. Bei dem vorliegenden Fall wird gezeigt, welche Möglichkeiten dem Behandler zur Auswahl stehen.

Die drei Bonding-Varianten

Als erste Variante wurde die Self-Etch-Technik an Zahn 14 gewählt. Nach An-

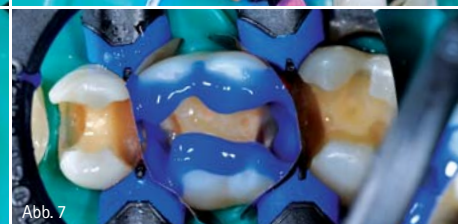
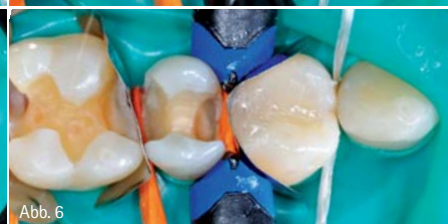
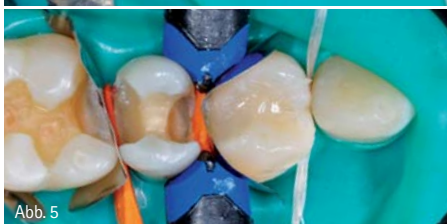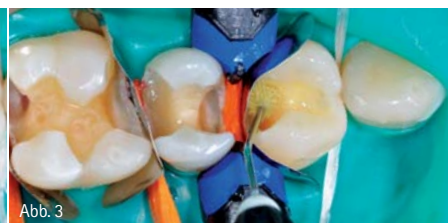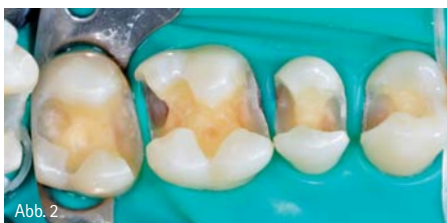Abb. 2: Anlegen des Kofferdams nach Entfernen der kariogenen Substanz. – Abb. 3: Einmassieren von Adhese Universal mithilfe des VivaPen. – Abb. 4: Aushärten des Haftvermittlers für 20 Sekunden mit Bluephase Style. – Abb. 5 und 6: Mit nur zwei Schichten Tetric EvoCeram Bulk Fill ist die Füllung wiederhergestellt. – Abb. 7: Ätzen des Schmelzes für 30 Sekunden.

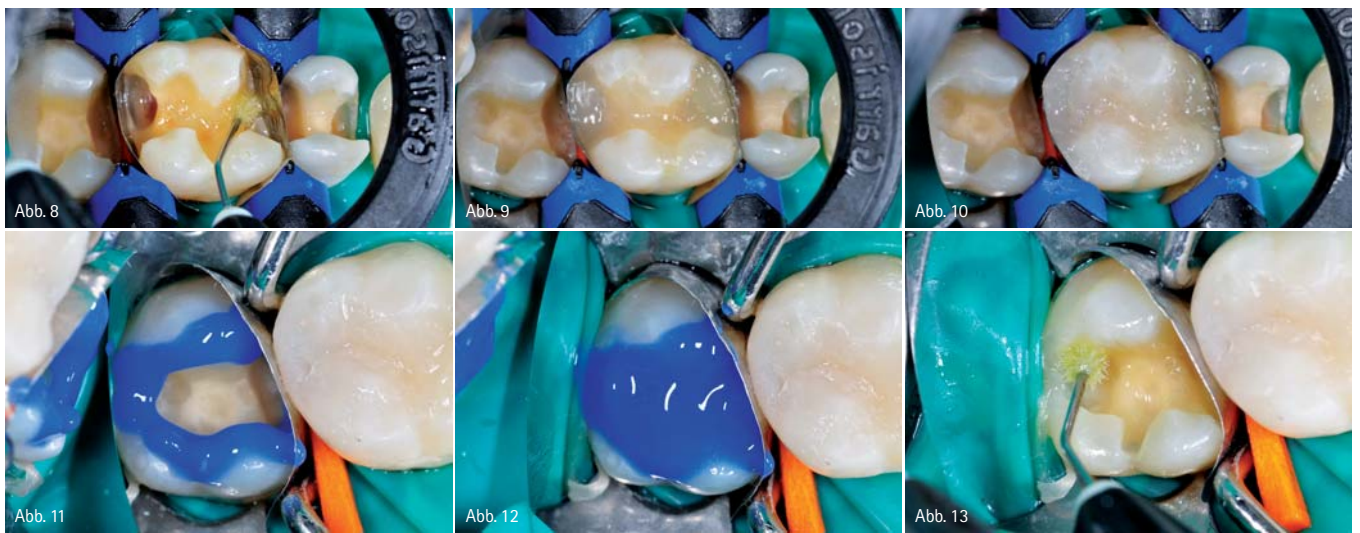


Abb. 8: Dentin und Schmelz werden für 20 Sekunden mit Adhese Universal einmassiert und zart verblasen. – Abb. 9 und 10: Aufbau der Füllung mit zwei Inkrementen. – Abb. 11 und 12: Phosphorsäure wird für 30 Sekunden auf den Schmelz und für 15 Sekunden auf das Dentin appliziert. – Abb. 13: Einfache Applikation des Bonding-Materials durch Adhese Universal im VivaPen.

legen des Matrizensystems (Garrison-Matrize) wurde Schmelz und Dentin mit Adhese Universal für 20 Sekunden einmassiert und zart verblasen (Abb. 3). Nachfolgend wurde der Haftvermittler für 10 Sekunden (Bluephase® Style) ausgehärtet (Abb. 4). Durch das Benutzen des Bulk Fill-Composites Tetric EvoCeram® Bulk Fill IVA, das eine Inkrementstechnik von bis zu 4 mm erlaubt, konnte die Füllung mit nur zwei Inkrementen vollständig hergestellt werden (Abb. 5 und 6). Die einzelnen Schichten wurden mit je 10 Sekunden ausgehärtet. Diese Technik eignet sich meines Erachtens besonders gut bei Kindern und schwer zugänglichen Zähnen. Schnell und effektiv lassen sich Füllungen legen. Die zweite Methode, die selektive Schmelzätzung, wurde bei Zahn 16 angewendet. Auch hier wurde das Matrizenband von Garrison angebracht, ehe der Schmelz für 30 Sekunden geätzt (Abb. 7) und im Anschluss die Phosphorsäure mit Wasser abgesprüht wurde. Dentin und Schmelz wurden auch hier für 20 Sekunden mit Adhese Universal einmassiert (Abb. 8) und zart verblasen. Die nächsten Schritte sind im gleichen Verfahren anzubringen wie bei der Self-

Etch-Technik: Der Haftvermittler wird für 10 Sekunden mit Bluephase Style ausgehärtet und die Füllung in zwei Inkrementen durch Tetric EvoCeram Bulk Fill IVA eingebracht (Abb. 9 und 10). Das dritte Bonding-Verfahren von Adhese Universal ist die Total-Etch-Technik. Diese zeichnet sich durch einen starken Verbund zwischen Schmelz und Dentin aus. Die Phosphorsäure wurde für 30 Sekunden auf den Schmelz appliziert und zusätzlich für 15 Sekunden auf das Dentin angebracht (Abb. 11 und 12). Anschließend wird die Phosphorsäure abgesprüht, zart verblasen und getrocknet. Ein großer Vorteil von Adhese Universal ist das Anbringen des Materials durch den VivaPen. Mit diesem können auch schwer zugängliche Bereiche – wie bei dem vorliegenden Fall an Zahn 17 – optimal benetzt werden. Mit nur drei Klicks wird die Spitze befeuchtet, und das gewünschte Material kann in die Kavität eingebracht werden (Abb. 13). In einem nächsten Schritt wurde das Bonding-Material verblasen und ausgehärtet. Jede der zwei Composite-Schichten wurde für je 10 Sekunden mit Bluephase Style ausgehärtet. Auch der vierte Zahn wurde in der Total-Etch-Technik behandelt.

Ausarbeitung

Zur Ausarbeitung der Restaurationen dienten rotierende Diamantbohrer und Polierscheiben. Nach dem Einschleifen der Okklusion wurden die Restaurationen mit OptraPol® Next Generation poliert. Die Hochglanzpolitur erfolgte mit Astrobrush® (Abb. 14).

Fazit

Adhese Universal ermöglicht in Kombination mit Tetric EvoCeram Bulk Fill ein effizientes, zeitsparendes, sicheres und vor allem anwenderfreundliches Arbeiten. Mit 4-mm-Schichten sind schnell sehr ästhetische Füllungen modelliert. Dadurch kann die Sitzung am Patienten reduziert werden. Nach anfänglicher Skepsis gegenüber der Darreichungsform VivaPen hinsichtlich der Anwendung und des Materialverbrauchs überraschte, wie dosiert das Bonding-Material aus dem VivaPen fließt. Adhese Universal bietet dem Anwender die Möglichkeit, individuell mit nur einem Produkt auf die vorliegende Situation einzugehen.

Tetric EvoCeram Bulk Fill Key Features Video

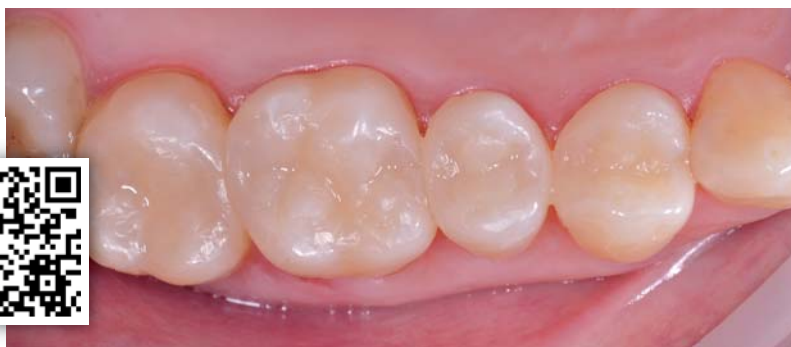

Abb. 14: Die fertiggestellten Füllungen integrieren sich nun auch mit dem Höcker- und Fissurenrelief ästhetisch in die Zahnreihe.



Dr. Martin von Sontagh
Infos zum Autor



Ivoclar Vivadent GmbH
Infos zum Unternehmen

kontakt.

Dr. Martin von Sontagh

Hofsteigstraße 136
6971 Hard, Österreich
info@zahnarzt-vonsontagh.at